

İki Olgu Nedeniyle Mukormikozis

M. Faruk Oktay, Müzeyyen Yıldırım

ÖZET

Mukormikozis nadir görülen, invaziv ve fulminan seyirli saprofitik bir fungal enfeksiyondur. Bazı tipik klinik bulguları vardır ve genellikle diyabetli immün sistem bozukluğu olan veya immunosüpresif tedavi alan hastalarda enfeksiyona yol açmaktadır. Bu çalışmada kliniğimizde takip edilen iki mukormikozis olgusunu sunduk. İlk olgu, 2 yaşında diyabetik ketoasidozlu kız çocuğuydu. Her iki nazal vestibül, nazal septum ve bunlara komşu nazal dorsumda nekroz ve hiperemi mevcuttu. İkinci olgu ise diyabetik ketoasidozu bulunan 17 yaşında bayan hasta idi. Auriküla ve dış kulak yolunda nekroz, aynı tarafta komplet fasiyal sinir paralizisi mevcuttu. Her iki hastada histopatolojik ve mikrobiyolojik değerlendirme için doku örneği alındıktan sonra sistemik Amfoterisin B tedavisi başlandı. İkinci hastada nekrotik dokular debride edildi. İlk hasta tedavinin başlangıcından iki gün sonra, ikinci hasta ise tedaviden sonraki yedinci gün kaybedildi. Nadir görülen bu saprofitik enfeksiyonların bakteriyolojik ve histolojik özellikleri ile birlikte tedavi alternatifleri tartışıldı.

Anahtar Kelimeler: Mukormikozis, Burun, Auriküla

Mucormycosis: 2 Case Report

SUMMARY

Mucormycosis is a rare, saprophytic, invasive and fulminant fungal disease. It is infective to patients with underlying immunocompromised conditions. We presented two cases of mucormycosis, one of which occurred in the nose and the other on the auricle. A two-year-old female patient with diabetic ketoacidosis revealed necrosis and surrounding hyperemia in the nasal vestibule, nasal septum and dorsum of nose. A 17-year-old female diabetic patient had been suffering from black-colored lesion on the auricle. Physical examination presented necrosis on the auricle. Facial paralysis occurred in the patient with auricular mucormycosis. Systemic amphotericin B was empirically administered after the sample was obtained for microbiologic and histopathologic examination in both patients. Necrotic tissues were also debrided in the second patient. The first patient died on the second day of treatment, and the second patient on the seventh day. We discussed the bacteriologic characteristics, histological peculiarities, and alternative treatments.

Key Words: Mucormycosis, Nose, Auricle

GİRİŞ

‘Mucor’ cinsi fungus türleri çevremizde yaygın olarak bulunmasına rağmen bazen diabetes mellitus, lösemi, antibiyotik, antineoplastik ajanlar, immunosüpresif ya da kortikosteroid kullanımı gibi durumlarda oportünistik fatal enfeksiyonlara neden olurlar (1). Mukormikozis enfeksiyonları nadiren

sağlıklı bir konağı enfekte eder (2,3). Üst solunum yolunda mukormikozis ilk olarak 1885 yılında Paltauf tarafından, intrakraniyal tutulumun da birlikte olduğu bir vakada bildirilmiştir (3). Sorumlu mikroorganizmaların Phycomycetes sınıfının, mukorales takımına bağlı Rhizopus, Mucor ve Absidia cinsine ait

olmalarından ötürü, literatürde nadiren de olsa mukormikozis yerine "phycomycosis" terimi kullanılabilir (4). Bu fungusların insanlarda genellikle 'non-enfektif oldukları kabul edilir (3). Enfeksiyon oluştuğundan sonra, eğer tanıda gecikme ya da yetersiz tedavi durumu varsa son derece fatal bir klinik gidiş gösterir (1). Akciğerler, merkezi sinir sistemi, gastrointestinal sistem ve deri tutulabilmekle birlikte, rinoserebral tutulum muhtemelen en iyi bilinen tutulum şeklidir. Rinoserebral mukormikoziste genellikle önce sinonazal tutulum olur, daha sonra orbita ve beyine doğru ilerler (1). Bu hastalık genellikle diabetik ketoasidoz, uzun süreli antibiyotik, steroid ve sitotoksik ilaç kullanımına bağlı sekonder immün süpresif hastalarda ortaya çıkar. Burunda başlayan enfeksiyon, arter trombozları ve nekroz oluşturarak yayılır, fulminan bir seyir izler; sonuç genellikle intrakranial komplikasyonlara bağlı ölümdür (5).

Mukormikozisin aurikula ve dış kulak yolunda görülmesi ise son derece nadir bir durumdur. Bazen kronik otitis media ve kronik otitis eksternadan ayırt edilmesi gerekir. Hastalığın bulaşıcılık özelliğinin çok düşük olmasına rağmen tropik ve subtropik iklimlerde daha fazladır (6).

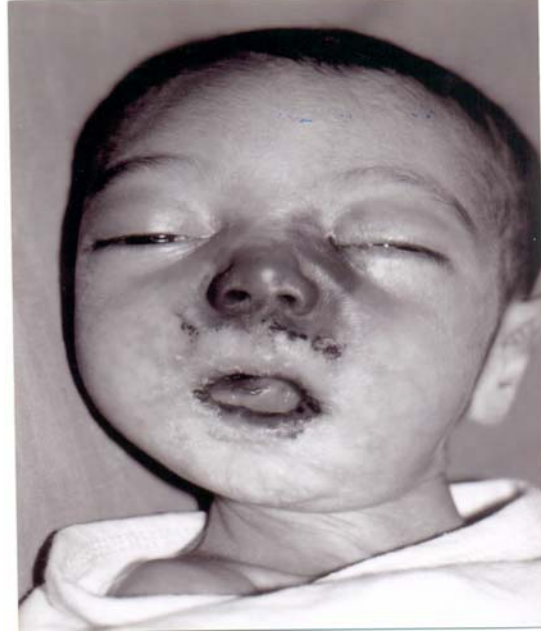Bu çalışmada biri burun, diğeri de aurikulada olmak üzere iki mukormikozis olgusunun klinik ve laboratuvar özelliklerini sunmayı amaçladık.

OLGULARIN SUNUMU

OLGU 1

Pediyatri kliniğinde diyabetik ketoasidoz koması nedeniyle takip edilen 2 yaşındaki kız çocuğunda burun etrafında siyah renkli lezyonlar belirmesi üzerine kulak burun boğaz konsültasyonu istenmiş; yapılan fizik muayenede: hastanın genel durumunun kötü olduğu, ayrıca her iki nazal vestibül ve nazal septumda krutlanma ile birlikte siyah renkli yaygın nekrotik odaklar olduğu görüldü. Nazal tip ve komşu bölge cildinde siyah renk değişimi tespit edildi (Resim 1). Mikrobiyolojik ve histopatolojik değerlendirmeler için doku örnekleri alındı. Daha sonra ampirik sistemik amfoterisin B tedavisi başlandı. Tanı kesinleşmemiş olduğundan ve hastanın genel

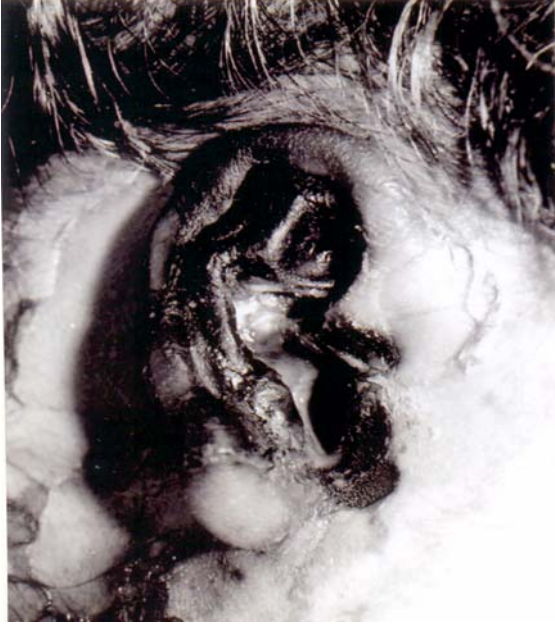durumu elverişli olmadığından dolayı cerrahi debridman yapılmadı. Hasta tedavi başlandıktan iki gün sonra öldü. Mikrobiyolojik ve histopatolojik değerlendirme ile "mukormikozis" tanısı konuldu.



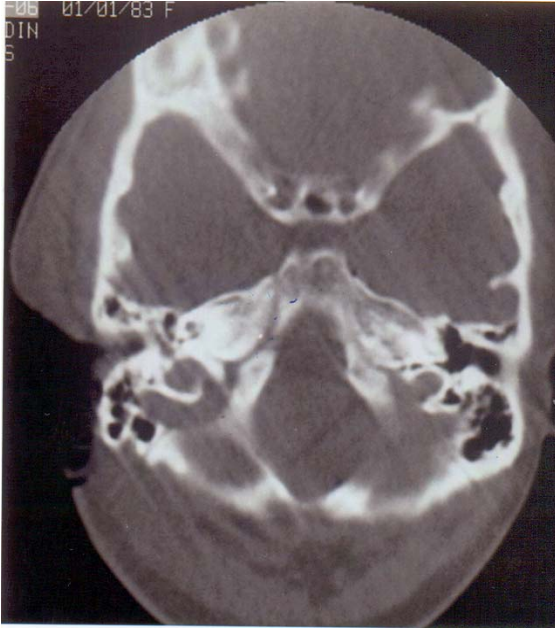Resim 1. Diabetik ketoasidozlu iki yaşında kız çocuğu, burun tıkanıklığı, burunda kabuklanma ve siyah renkli lezyonlar nedeniyle getirildi. Burun sırtında, nazal septumda vestibül çevresinde hiperemi ve nekroz oluşmuştu.

OLGU 2

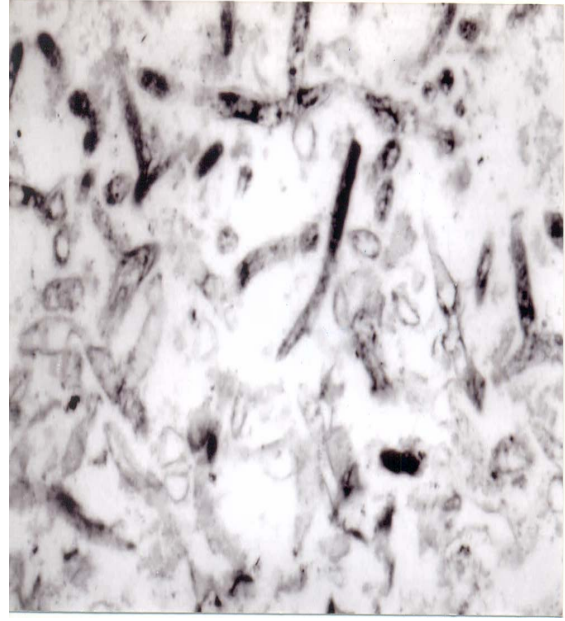
Diabetik ketoasidoz koması tanısıyla endokrinoloji kliniğinde takip edilen 17 yaşındaki kadın hastada, yatışının ikinci gününde aurikula ve komşu boyun cildinde siyah renk değişikliği ve selülit gelişti. Üçüncü gün, bu bölgelerde nekroz ve fasial paralizi ortaya çıkması üzerine (Resim 2) nekrotik bölgeler olan aurikulanın tamamı ve komşu boyun cildi debride edildi. Hastanın aynı gün çekilen aksiyal bilgisayarlı tomografisinde temporal kemikte herhangi bir tutulum saptanmadı (Resim 3). Debride edilen dokular histolojik ve mikrobiyolojik açıdan incelenmek üzere ilgili bölümlere gönderildi. Hastaya mukormikozis ön tanısıyla sistemik amfoterisin B tedavisi başlandı. Mikrobiyolojik ve histolojik muayenede septasız hifalar gözlemlendi (Resim 4). Mukormikozis tanısı kesinleşti. Hasta yoğun bakım ve tedaviye rağmen hastaneye yatırılışının yedinci gününde öldü.



Resim 2. 17 yaşında diabetik ketoasidozlu kadın hastada aurikula, dış kulak yolu ve komşu boyun cildinde nekroz gelişmişti. Aynı taraf yüzde fasial paralizi gelişmişti.



Resim 3. Aksiyal bilgisayarlı tomografisinde temporal kemikte herhangi bir tutulum saptanmadı.



Resim 4. Yaygın tipik geniş, düzensiz, yuvarlak, ince duvarlı septasız hifalar görülmekte (H-E, x400).

TARTIŞMA

Paltauf, ilk olarak, daha sonraları mukormikozis denilecek mykosis mukorna terimini ortaya atmıştır (2). Haris 1955 yılında, ilk defa mukormikozis tedavisini bildirmiştir (7). 1956'da Amfoterisin B'nin kullanıma girmesiyle mukormikozisin mortalite oranında dramatik bir azalma gözlenmiştir (2). Mukormikozis tedavisinde dikkat edilmesi gereken en önemli nokta, immün sistem bozukluğu yapan sorunun düzeltilmesi, sistemik amfoterisin B tedavisi ve nekrotik dokuların cerrahi debridmanıdır (5).

Mukormikoziste risk faktörleri, diabetes mellitus, lösemi, antibiyotik kullanımı, antineoplastik ajanlar, immünsupresif tedavi, kortikosteroid kullanımı, protein-kalori nütrisyonu, solid organ ve kemik iliği transplantasyonu, ilaç bağımlılığı ve AIDS olarak sayılabilir (2). Her iki hastamızda, Tip 1 diabetes mellitus mevcut olup diabetik ketoasidoz ile hastanemize başvurmuşlardı. Diyabetli hastalarda mukormikozis türü



enfeksiyonlara karşı artmış eğilimin mekanizması tam olarak aydınlatılmamışsa da, glutasyon yolunun bozulduğu ve buna bağlı fagositik aktivitenin azaldığı bilinmektedir. Hiperglisemi olmaksızın gelişen asidozda invaziv mukormikozis oluşabildiği gözlenmiştir de; hiperglisemi veya asidozun tek başına in vivo olarak mantar enfeksiyonu oluşturmadığı bildirilmiştir (8). Bir diğer çalışmada ise normal serumun rhizopus büyümesini inhibe etmesine karşın, diyabetik ketoasidozlu hastalardan elde edilen serumlarda rhizopus'un büyüüp çoğaldığı bulunmuştur (9). Bu bulgular, bizim hastalarımız ile de paralellik göstermektedir.

Her iki hastamızda da histolojik olarak çok sayıda geniş septasız fungal hifaların görülmesi ile ve fungusun primer kültürünün yapılması ile tanı kondu. Mukorales grubu mantarlar anjiofilik karakterde olup kan damarlarının erken invazyonu, vasküler oklüzyon, infarktüs ve iskemi veya hemorajiye yol açarlar (1). Bu mikrobiyolojik özellikler, mukormikoziste görülen nekrozu açıklamaktadır. Hastalarımızın her ikisinde de yoğun nekroz olması ve ayrıca auriküler mukormikozisli hastanın cerrahi debridmanı sırasında hemen hiç kanama olmayıp damarların trombotik olarak gözlenmesi de mukormikozisin bu özelliği ile uyumluluk göstermektedir.

Nazal mukormikozisli hasta, agresif amfoterisin B tedavisine rağmen öldü. Auriküler mukormikozisli hastaya nekroze aurikulanın cerrahi debridmanı ve sistemik amfoterisin B uygulandı. Fakat buna rağmen bu hasta da yedinci gün öldü. Her iki vakada da ölüm anına kadar diyabet kontrol altına alınamamış ve diyabetik ketoasidoz koması tablosu henüz düzelmemişti. Dolayısıyla ölüme, enfeksiyonun yanı sıra kontrol edilemeyen diabetes mellitus ve bununla ilişkili sistemik sorunların da yol açmış olabileceğini düşünmekteyiz.

Mukormikoziste tedavi altta yatan hastalığın düzeltilmesi, genel durumun iyileştirilmesi, agresif cerrahi debridman ve aynı anda amfoterisin B tedavisinin başlanmasıdır (5).

Her ne kadar immun sistem bozukluğunun eşlik etmediği mukormikozis olgularında tek başına cerrahi tedavi ile hastalık kontrol altına alınabilmişse de immun sistem bozukluğu olan olgularda hastalık hayatı tehdit eden fulminant bir seyir gösterdiği için amfoterisin B tedavinin vazgeçilmez bir bileşeni oluşturmaktadır (10). Amfoterisin B nin yan etkilerini ve hasta toleransındaki problemleri azaltmak için yağda eriyen formunun (lipozomal Amfoterisin B) kullanımı gündeme gelmiş ve bununla olumlu sonuçlar bildirilmiştir (11).

Sonuç olarak, her ne kadar kesin verilerle ortaya konması zor olsa da, olgularımızın klinik seyri gözönüne alındığında, mukormikozisli hastaların tedavisinde sistemik antifungal tedavi uygulamanın yanı sıra, hastanın genel sistemik koşullarının düzeltilmesinin de vurgulanması gerektiğini düşünmekteyiz.

KAYNAKLAR

1. Mizutari K, Nishimoto K, Ono T. Cutaneous mucormycosis. J Dermatol 1999;26: 174-177.
2. Ferguson BJ. Mucormycosis of the nose and paranasal sinuses. Otolaryngol Clin North Am. 2000;33:349-365.
3. Yun MW, Lui C, Chen WJ. Facial paralysis secondary to tympanic mucormycosis: case report. Am J Otol 1994;15:413-414.
4. Maniglia AJ, Mintz DH, Novak S. Cephalic phycomycosis. A report of eight cases. Laryngoscope 1982; 92: 755-760.
5. Saydam L, Erpek G, Kızılay A. Calcified Mucor fungus ball of sphenoid sinus: an unusual presentation of sinoorbital mucormycosis. Ann Otol Rhinol Laryngol. 1997; 106: 875-877.
6. Yehia MM, Al-habib HM, Sheehab NM. Otomycosis: A common problem in North Iraq. J Laryngol Otol 1990;104:387-389.
7. Harris JJ. Mucormycosis: Report of a case. Pediatrics 1955;16:857-867
8. Espinoza CG, Halkias DG. Pulmonary mucormycosis as a complication of chronic salicylate poisoning. Am J Clin Pathol 1983;80:508-511



9. Chinn RYW, Diamond RD. Generation of chemotactic factors by *Rhizopus oryzae* in the presence and absence of serum: Relationship to hyphal damage mediated by human neutrophils and effects of hyperglycemia and ketoacidosis. *Infect Immun* 1982;38:1123-1129.

10. Ketenci I, Unlu Y, Senturk M, Tuncer E. Indolent mucormycosis of the sphenoid sinus. *Otolaryngol Head Neck Surgery*. 2005; 132: 341-342.

11. Barron MA, Lay M, Madinger NE. Surgery and treatment with high-dose liposomal amphotericin B for eradication of craniofacial zygomycosis in a patient with Hodgkin's disease who had undergone allogeneic hematopoietic stem cell transplantation. *J Clin Microbiol*. 2005;43: 2012-2014.

Yazışma Adresi

Müzeyyen YILDIRIM
Dicle Üniversitesi Tıp Fakültesi K.B.B. A.D.
E-mail: muzeyyenyldrm@hotmail.com

